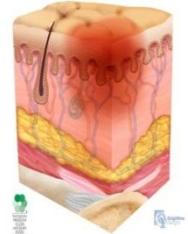
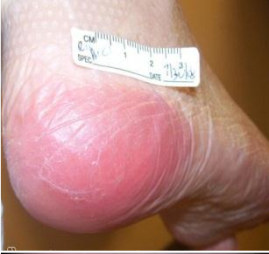
درجه بندی آسیب های فشاری بر اساس NPUAP

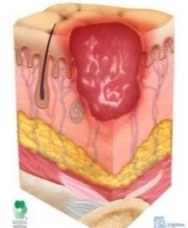
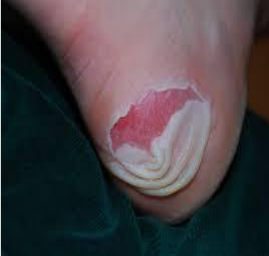زخم فشاری درجه یک: قرمزی غیر قابل برگشت (اپیدرم)

تغییر رنگ پوست سالم به قرمزی، که سفید نمی شود. این تغییر رنگ به صورت موضعی است و معمولاً بر روی یک برجستگی استخوانی قرار دارد. ناحیه درگیر می تواند دردناک، سفت تر یا نرم تر، سرد تر یا گرم تر در مقایسه با ناحیه مجاور خود باشد. تشخیص زخم فشاری درجه یک ممکن است در افراد تیره پوست دشوار باشد.



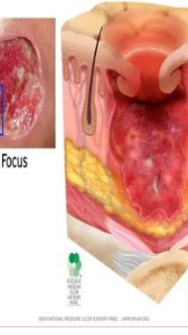
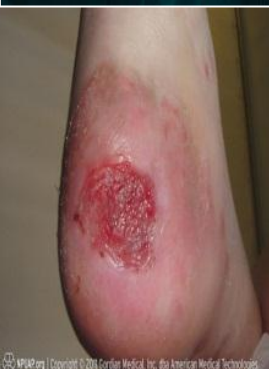زخم فشاری درجه دو: از دست رفتن ضخامت نسبی پوست (اپیدرم و درم)

به صورت یک زخم سطحی باز یا یک بستر صورتی متمایل به قرمز و بدون اسلاف خود را نشان می دهد. هم چنین ممکن است به صورت یک تاول سالم حاوی مایع سرم یا تاول باز شده تظاهر یابد. این نوع زخم به صورت یک زخم سطحی خشک یا نسبتاً درخشان و مرطوب بدون اسلاف یا کبودی تظاهر می یابد. این درجه نباید برای توصیف پارگی های پوست به دنبال تروما، حساسیت به جای چسب، درماتیت ناحیه پرینه، لیج افتادگی یا کنده شده پوست به کار برود.



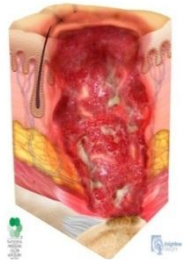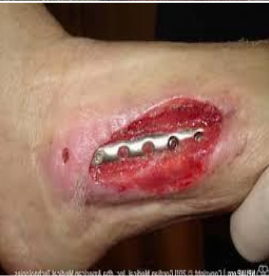زخم فشاری درجه سه: از دست رفتن ضخامت کامل پوست (اپیدرم، درم و زیر جلدی)

به معنی از دست رفتن ضخامت کامل پوست است که باعث آشکار شدن بافت زیر جلدی می شود اما استخوان، تاندون، یا ماهیچه آشکار نمی شوند. اسلاف ممکن است وجود داشته باشد اما عمق بافت از دست رفته را نمی پوشاند. ممکن است جداشدگی لبه زخم و تونل در زخم مشاهده شود. عمق زخم فشاری درجه سه بستگی به محل آناتومیک ناحیه درگیر دارد پل بینی، گوش، اکسی پوت، و قوزک پا بافت زیر جلدی ندارند بنابراین زخم فشاری درجه سه در این نقاط سطحی به نظر می رسد. در مقابل نواحی که مقادیر قابل توجهی بافت زیر جلدی دارند زخم فشاری درجه سه با عمق بسیار زیاد را نشان می دهند اما استخوان یا تاندون قابل مشاهده یا لمس نیست.



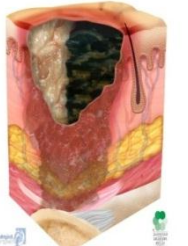
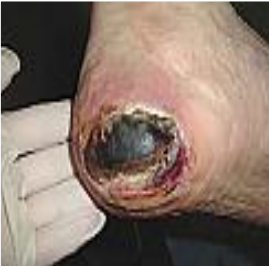زخم فشاری درجه چهار: از دست رفتن ضخامت کامل پوست (همراه با درگیری ساختارهای زیرین پوست)

به معنی از دست رفتن ضخامت کامل پوست همراه با آشکار شدن استخوان، تاندون یا ماهیچه است. اسلاف یا اسکار ممکن است در بخش هایی از بستر زخم وجود داشته باشد. اغلب جداشدگی لبه زخم و تونل مشاهده می شود. عمق زخم فشاری درجه چهار بستگی به محل آناتومیک ناحیه درگیر دارد. پل بینی، گوش، اکسی پوت، و قوزک پا بافت زیر جلدی ندارند. بنابراین زخم فشاری درجه چهار در این نواحی سطحی به نظر می رسد. زخم فشاری درجه چهار به ماهیچه و یا ساختارهای حمایتی (مانند فاشیا، تاندون، یا کپسول مفصلی) کشیده شود و ممکن است سبب استئومیلیت شود. بافت استخوان یا ماهیچه قابل مشاهده است یا به طور مستقیم لمس می شود.



زخم فشاری غیر قابل درجه بندی: عمق نامشخص

به معنی از دست رفتن ضخامت کامل پوست است که در آن بستر زخم با بافت اسلاف (زرد، برنز، خاکستری، سبز یا قهوه ای) و یا بافت اسکار (برنز، قهوه ای یا سیاه) پوشانده شده است. تا بافت اسلاف یا اسکار برداشته نشود و بستر زخم آشکار نشود تعیین عمق واقعی زخم و بنابراین درجه زخم امکان پذیر نیست. بافت اسکار ثابت (خشک، چسبیده، سالم بدون اریتما، یا نوسان مایع) بر روی پاشنه ها به عنوان یک پوشش بیولوژیک عمل می کند و نباید برداشته شود.



زخم فشاری آسیب عمیق بافتی: عمق نامشخص

به معنی آسیب بافت نرم زیرین ناشی از فشار یا نیروی برشی است. که به صورت تغییر رنگ موضعی پوست سالم به بنفش یا ارغوانی رنگ است. یا تاول حاوی خون است. بافت این ناحیه ممکن است دردناک، سفت، اسفنجی، سردتر یا گرم تر نسبت به بافت مجاور به نظر برسد. تشخیص آسیب عمیق بافتی ممکن است در افراد تیره پوست دشوار باشد. سیر تکاملی آن ممکن است به صورت یک تاول سطحی بر روی یک بستر زخم سیاه باشد. زخم ممکن است پیشرفته تر بشود و با یک بافت اسکار نازک پوشانده شود. پیشرفت زخم ممکن است منجر به آشکار شدن سریع لایه های بیشتر بافت حتی با مطلوب ترین درمان شود.

